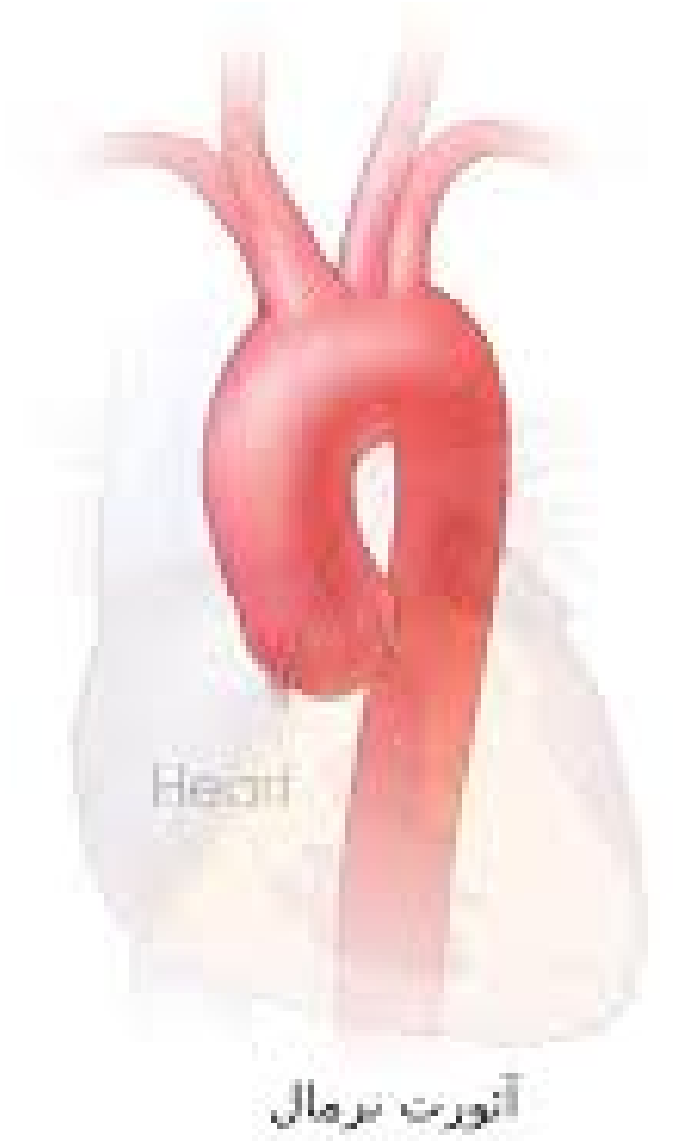

دانشگاه علوم پزشکی و خدمات بهداشتی درمانی نیشابور

Heart

آئورت نرمال

دایسکشن آئورت یک وضعیت تهدید کننده حیات با تظاهرات بالینی مختلف است. به علت شباهت علائم بالینی و ریسک فاکتورها، دایسکشن آئورت در تشخیص افتراقی با قرار می‌گیرد. هنگامی که بالا رفتن قطعه ST نشان دهنده انفارکتوس حاد میوکارد در نوار قلب بیمار مشاهده می‌شود، دایسکشن آئورت به راحتی نادیده گرفته می‌شود. انفارکتوس میوکارد و دایسکشن آئورت هر دو بیماریهای مهمی هستند و نیاز به درمان فوری دارند، اما درمان این دو بیماری کاملاً متفاوت است. اگر بیمار دایسکشن با تشخیص انفارکتوس میوکارد ترومبولیز دریافت کند، مرگ و میر ناشی از پارگی و خونریزی کنترل نشده به طور قابل توجهی افزایش می‌یابد. سوای اشتباه تشخیصی، زمانی که در دایسکشن آئورت نوع A، انتیمای جدا شده، ورودی شریان کرونر را مسدود کند، درمان ایسکمی میوکارد به علت پرفیوژن ناکافی، برای پزشک دشوار می‌باشد. انفارکتوس حاد میوکارد در 1 - 2٪ از بیماران به دلیل گسترش قطعه لوبولار به عروق کرونر رخ می‌دهد. اکثراً انفارکتوس تحتانی و گاهی انفارکتوس قدامی مشاهده می‌شود.

همه گیری جهانی ناشی از بیماری کروناویروس (COVID-19) سال 2019 آغاز شد. مشکلات قلبی عروقی ناشی از عفونت کروناویروس شامل سندروم حاد کرونری (ناشی از انسداد عروق کرونربا ترومبوز)، آسیب میوکارد بدون بیماری عروق کرونر، آریتمی، نارسایی قلبی، افیوژن پریکارد و حوادث ترومبوآمبولیک مشاهده شد و مرگ و میر را به میزان قابل توجهی افزایش داشت. افزایش التهاب ناشی از این ویروس می‌تواند منجر به بیماری های قلبی عروقی مختلف مانند آسیب قلبی، لخته شدن خون و کاردیومیوپاتی شود. تصور می‌شود که اختلال در عملکرد اندوتلیال عروقی و سیستم انعقادی از عوارض احتمالی COVID-19 باشد.

کلیدواژه ها: دایسکشن حاد آئورت، COVID-19 ، انفارکتوس حاد میوکارد

1 / 2

Phoca PDF

[illegible]: [illegible]
[illegible]: [illegible]
[illegible] 19-COVID [illegible]: [illegible]
[illegible]: [illegible]
[illegible]: [illegible]
1403/07/01 :[illegible] | [illegible]
140201373 :[illegible] |

English article:

Acute Type an Aortic Dissection in a Patient with COVID-19 Misdiagnosed as Acute Anterior Myocardial Infarction

Phoca PDF